

Гейниц А.В., Мустафаев Р.Д., Тихов Г.В., Кизевадзе Р.И., Баженова Г.Е., Терешкин В.Д.

Особенности накопления фотосенсибилизатора в брюшине при экспериментальном перитоните у крыс

Geynits A.V., Mustafajev R.D., Tikhov G.V., Kizevadze R.I., Bazhenova G.E., Tereshkin V.D.

Peculiarities of photosensitizer accumulation in the peritoneum of rats with experimental peritonitis

ФГУ «ГНЦ лазерной медицины ФМБА России», г. Москва

Цель: изучение особенностей накопления фотосенсибилизатора в воспаленной брюшине у крыс при экспериментальном распространенном каловом перитоните. *Материалы и методы исследования:* исследования выполнены на 56 лабораторных крысах-самцах (линии Вистар), которым внутривенно вводили фотосенсибилизатор (производное хлорина E-6) Фотодитазин, (фирма «Вета Гранд», Россия) в дозе 0,8 мг/кг. Оценку накопления Фотодитазина в брюшине проводили с помощью многоканального оптического волоконного спектроанализатора (ЛЭСА-01-Биоспек). В качестве источника света для проведения фотодинамической терапии (ФДТ) использовали лазер «АТКУС-2» (С.-Петербург, Россия) с выходной мощностью от 1 до 2 Вт, длиной волны 670 нм, в непрерывном режиме красного оптического диапазона. *Результаты:* методом флуоресцентной спектроскопии выявлено, что максимальное время накопления препарата Фотодитазин составляет интервал в 2–2,5 ч. По данным спектрографии, после проведения лазерного воздействия интенсивность флуоресценции снизилась на 76,6%, что свидетельствует об активности протекания фотодинамической реакции и снижении концентрации препарата в париетальной брюшине при разлитом перитоните. *Ключевые слова:* распространенный перитонит, флуоресцентная спектрография, фотодинамическая терапия, Фотодитазин.

Purpose: To study peculiarities of photosensitizer accumulation in the inflamed peritoneum of rats with experimental generalized fecal peritonitis. *Materials and methods:* This research was performed in 56 laboratory rat-males (Wistar line) who were injected intravenously with photosensitizer Photoditazin (chlorine E-6 derivative) (firm «Veta Grand», Russia) in the dosage 0.8 mg/kg. Evaluation of Photoditazin accumulation in the peritoneum was done with multichannel optic fiber spectroanalyzer LESA-01-Biospec. Laser «ATKUS-2» (St-Petersburg, Russia) with output power from 1 to 2Wt, wavelength 670 nm and continuous mode in the red range of the spectrum was used as a light source for photodynamic therapy (PDT). *Results:* Using a technique of fluorescent spectroscopy it has been found out that the maximal time of Photoditazin accumulation was within 2–2.5 hours. Spectrographic examination after laser irradiation has shown that fluorescent intensity had reduced by 76.6% what indicates that photodynamic reaction was active and preparation concentration in the parietal peritoneum in generalized peritonitis had decreased. *Key words:* generalized peritonitis, fluorescent spectrography, photodynamic therapy, Photoditazin.

Введение

Лечение острого распространенного перитонита до настоящего времени остается одной из актуальнейших проблем абдоминальной хирургии, что подтверждается высокими цифрами летальности, составляющими по данным разных авторов, от 18 до 60% [2, 6, 10, 12]. Одним из составных и наиболее важных элементов комплексного лечения распространенного перитонита является устранение причины его развития и эф-

фективная санация брюшной полости. К настоящему времени предложено множество различных методов обработки брюшины, основанных на использовании ультразвуковых технологий, гидропрессивных обработок, лазерного облучения, озонотерапии, электроимпульсного воздействия и др. Вышеуказанные методы, безусловно, значительно повысили эффективность лечения рассматриваемой патологии. Однако ряд вопросов, касающихся санации брюшной полости

и снижения уровня бактериального обсеменения брюшины, остаются до настоящего времени не решенными до конца. Сказанное, с одной стороны, обусловлено тем, что в ряде случаев не представляется возможным во время однократной интраоперационной санации полностью удалить патогенную микрофлору, с другой — купировать гнойно-воспалительный процесс в брюшной полости.

Широкое развитие фотодинамической терапии (ФДТ) и успешное внедрение методики в клиническую практику лечения доброкачественных и злокачественных новообразований, воспалительных процессов разной локализации [1, 7, 9, 12–16] и обнаруженное бактерицидное действие ФДТ [4, 5, 8] позволяют, с нашей точки зрения, осуществить попытку изучения возможности применения метода ФДТ для лечения распространенного перитонита в эксперименте.

Материалы и методы исследования

В работе использованы 56 крыс-самцов линии Вистар массой тела 200–250 г. Все животные были разделены на 8 групп, из которых 2 были контрольными, а 6 — основными. Каждая группа содержала 8 особей.

Первые 6 (основных) групп составляли крысы с распространенным серозно-фибринозным перитонитом, им вводили фотосенсибилизатор. Эти 6 основных групп различались по моменту проведения спектрографии: на 30, 60, 90, 120, 150 и 180 мин от момента введения фотосенсибилизатора (т. е. различались по времени распределения и накопления препарата в тканях).

7-ю контрольную группу составляли крысы, которым на фоне экспериментально смоделированного распространенного серозно-фибринозного перитонита фотосенсибилизатор не вводили.

8-ю контрольную группу составляли интактные крысы, у которых производили определение накопления фотосенсибилизатора при не подверженной воспалению брюшине.

В работе было проведено изучение накопления фотосенсибилизатора Фотодитазина в интактной париетальной брюшине, париетальной брюшине при экспериментальном остром разлитом каловом перитоните и оценены результаты ФДТ. Для создания модели острого распространенного калового перитонита мы применили модифицированную методику Лазаренко В.А. и соавт. (2008). После введения каловой взвеси в брюшную полость у животных на 3-и сутки развивалась клиническая картина острого перитонита, выражающаяся в вялости и малоподвижности животных, вздутии живота, отказе от пищи и отсутствии стула.

В опытных группах животным внутривенно вводили фотосенсибилизатор (производное хлорина е6) Фотодитазин (фирмы «Вета Гранд», Россия) в дозе 0,8 мг/кг за 30–180 мин до оперативного вмешательства. На 3-и сутки животных во всех группах подвергали оперативному вмешательству в условиях общей внутривенной анестезии (тиопентал-натрия: 5–7 мг, 2% р-ра на 100 г массы тела). Крыс лапаротомировали и проводили санацию брюшной полости.

Во время операции макроскопическая картина брюшины у крыс 7-й контрольной группы и всех

основных групп соответствовала острому гнойному распространенному перитониту, выражавшемуся в наличии в брюшной полости воспалительного экссудата, отложении фибрина на париетальной и висцеральной брюшине, вздутии петель кишечника и выраженном инъецировании сосудов париетальной брюшины.

После оценки состояния брюшной полости и распространенности воспалительного процесса выполняли флюоресцентную спектрографию. После снятия показателей флюоресценции проводили санацию брюшной полости стерильным физиологическим раствором до удаления фибрина из брюшной полости. После завершения санации промывную жидкость эвакуировали из брюшной полости электроотсосом и производили облучение брюшины лазерным излучением по методу, исключающему термическое повреждение тканей. В качестве источника света для проведения ФДТ был использован лазер «АТКУС-2» (Санкт-Петербург, Россия) с выходной мощностью от 1 до 2 Вт, длиной волны 670 нм, в непрерывном режиме красного оптического диапазона. При проведении лазерного облучения применяли плотность энергии от 20 до 25 Дж/см² и экспозицию, при мощности 2 Вт/см² — 10–12 с. По окончании облучения через 5 мин выполняли повторную флюоресцентную спектрографию. Брюшную стенку зашивали через все слои шелком, животное маркировали и помещали в стандартные условия вивария.

Изучение накопления фотодитазина в брюшине проводили с помощью многоканального оптического волоконного спектроанализатора (ЛЭСА-01-Биоспек), с определением интенсивности флюоресценции по 12 точкам (рис. 1). Оценивали соотношение интенсивности флюоресценции к так называемой лазерной линии (интенсивность излучения, диффузно отраженного от тканей).

Результаты исследования

В обследованных нами группах были получены различные результаты. На приведенном ниже рисунке отражены кривые спектра флюоресценции (рис. 2), полученные во всех 8 обследованных группах. Кривая 8,

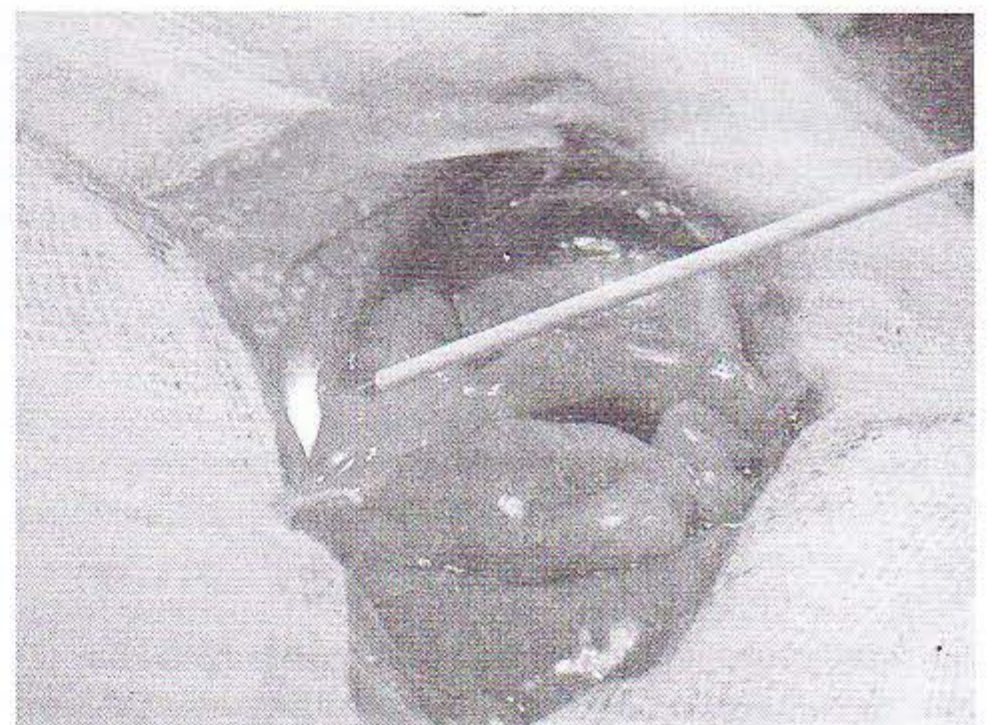


Рис. 1. Проведение спектрально-флюоресцентных измерений на брюшине крысы с распространенным перитонитом с помощью ЛЭСА-01-Биоспек

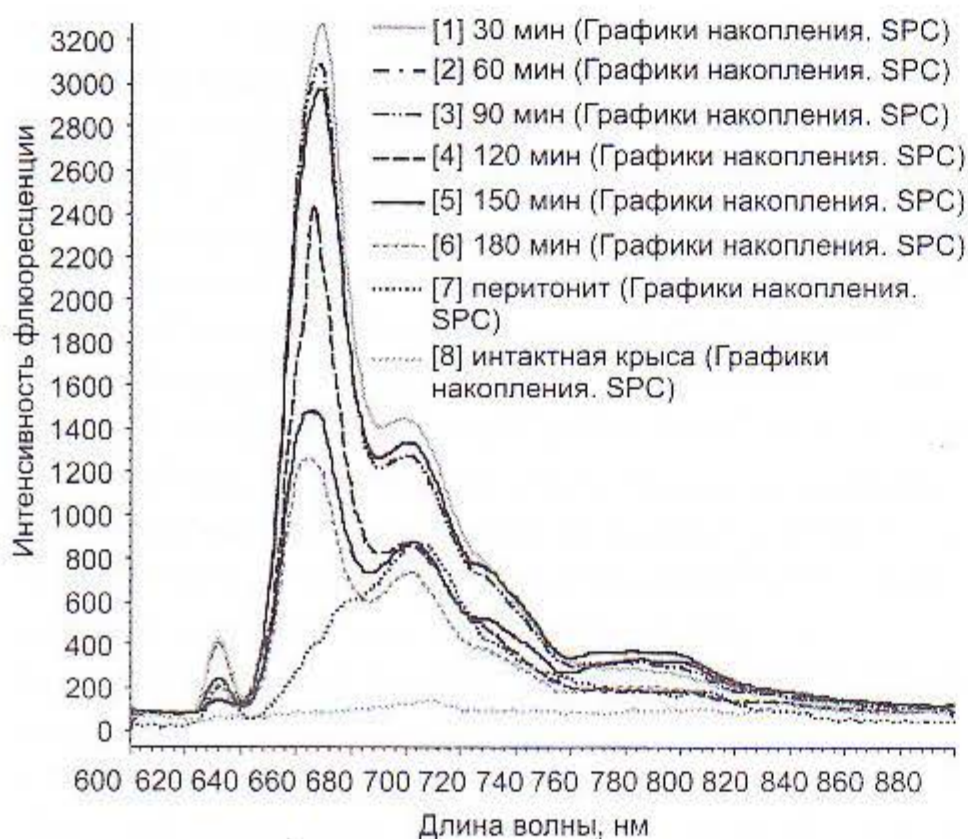


Рис. 2. Спектр флюоресценции (кривые с 1-й по 6-ю — основные группы, кривые 7 и 8 — контрольные)

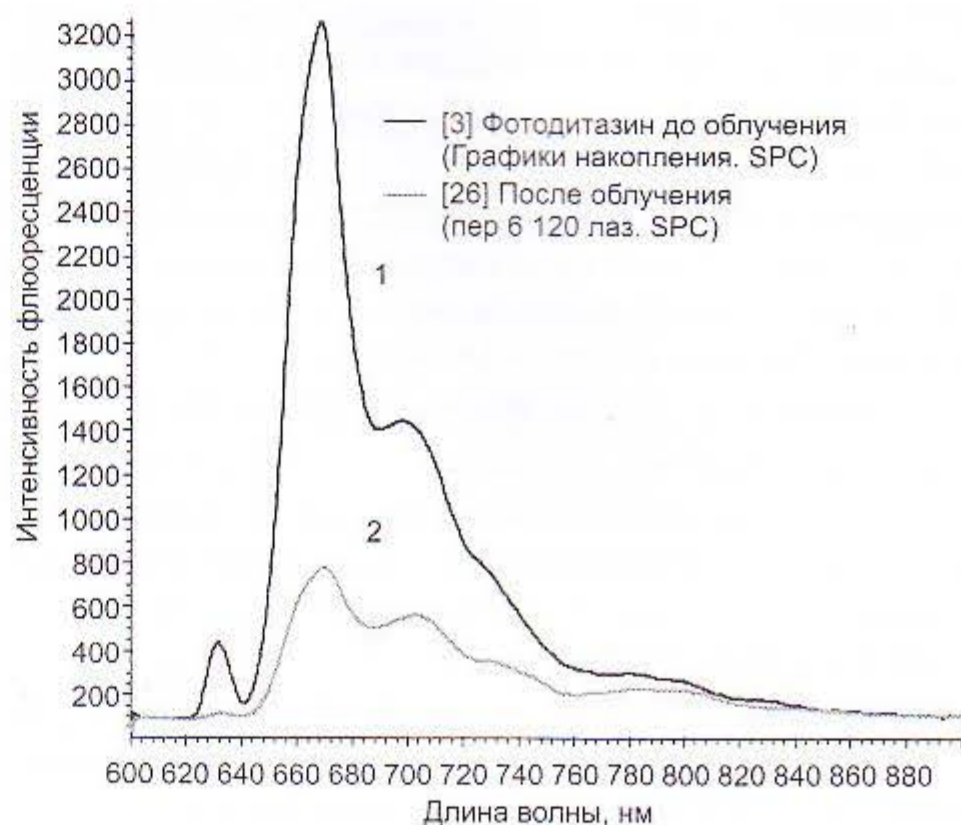


Рис. 3. Спектр флюоресценции фотосенсибилизатора Фотодитазина у крыс с распространенным перитонитом до облучения (кривая 1) и после облучения (кривая 2)

Результаты флюоресценции 6 основных групп

Таблица 1

Группа	1-я осн. гр.	2-я осн. гр.	3-я осн. гр.	4-я осн. гр.	5-я осн. гр.	6-я осн. гр.
Время	30 мин	60 мин	90 мин	120 мин	150 мин	180 мин
Ед. ф.	1000 ± 145	1600 ± 150	2400 ± 145	3000 ± 155	3200 ± 150	2900 ± 135

отражая результаты, зарегистрированные в контрольной группе (интактные крысы), демонстрирует колебания показателя флюоресценции в пределах $0-10 \pm 5$ Ед. ф., что практически отражает отсутствие признаков накопления фотосенсибилизатора в брюшине крысы, не пораженной воспалительным процессом.

Кривая 7 отражает результаты спектрофлюоресценции, полученные у крыс контрольной группы с экспериментальным каловым перитонитом, которым Фотодитазин в организм не вводили. Поэтому нами в этой группе были получены данные флюоресценции в пределах 400 ± 50 Ед. ф., отражающие спектр флюоресценции бактерий. Результаты спектрографии у крыс основных групп представлены на рис. 2. и в табл. 1.

Анализ полученных нами спектров флюоресценции, по данным 6 основных групп, свидетельствует о равномерном накоплении Фотодитазина в клетках воспаленной брюшины. При этом максимальный пик накопления приходится на временной интервал 120 мин (3000 ± 155 Ед. ф.) и 150 мин (3200 ± 150 Ед. ф.) при умеренном снижении спектра в последующие часы.

Таким образом, результаты спектрографии свидетельствуют о том, что оптимально эффективный момент для оперативного лечения и лазерного воздействия на брюшину при остром распространенном перитоните у экспериментальных животных развивается через 2–2,5 ч после введения Фотодитазина.

После определения максимального времени накопления фотосенсибилизатора мы производили облучение брюшины крысы лазерным излучением длиной волны 670 нм, работающим в непрерывном режиме, с выходной мощностью от 1 до 2 Вт. Повторную флюоресцентную спектрографию производили через 5 мин после облучения. Динамика изменения флюоресцен-

ции отображена на рис. 3. По полученным результатам можно с уверенностью указать, что при интенсивности флюоресценции препарата при воспаленной париетальной брюшине 3200 ± 150 Ед. ф. сеансы лазерного облучения приводили к снижению этого показателя более чем в 4 раза, до уровней 750 ± 70 Ед. ф.

По данным спектрографии, проведение ФДТ приводило к снижению интенсивности флюоресценции в сравнении с исходными данными на 76,6%, что свидетельствует о выраженном возбуждении фотосенсибилизатора, высокой степени фотодинамической реакции и эффективности ФДТ. Полученный факт подтверждает и снижение концентрации препарата в тканях под влиянием лазерного облучения применяемым источником света с максимумом длины волн 670 нм.

Таким образом, в результате проведенных исследований методом флюоресцентной спектроскопии доказано, что для максимального накопления Фотодитазина в тканях требуется промежуток времени в 2–2,5 ч после введения препарата внутривенно в дозе 0,8 мг/кг. После проведения лазерного воздействия интенсивность флюоресценции снижается на 76,6%, что свидетельствует об эффективности проведения фотодинамической терапии и снижении концентрации препаратов в тканях при разлитом перитоните.

Литература

1. Гостинцев В.К., Сажин В.П., Авдovenko А.Л. Перитонит. М.: «Геотар-мед», 2002. 238 с.
2. Лихачева Е.В., Алексеев Ю.В., Гейниц А.В. Применение фотосенсибилизаторов (производных тетрапирролов хлоринового ряда) в сочетании со световыми источниками в спектре их поглощения при амбулаторном лечении ряда ЛОР-заболеваний: Мат. симп. «Лазерные технологии в отоларингологии». Тула, 2007. С. 56–57.

3. Маркичев Н.А., Елисеенко В.И., Алексеев Ю.В. и др. Фотодинамическая терапия базально-клеточного рака кожи с применением фотосенсибилизатора хлоринового ряда // Лазерная медицина. 2005. Т. 9. № 1. С. 16–20.
4. Савельев В.С., Филлимонов М.И., Подачин П.В. и др. Выбор лечебной тактики при распространенном перитоните // Анн. хирургии. 1998. № 6. С. 32–36.
5. Странадко Е.Ф., Толстых П.И., Коробоев У.М. Фотодинамическая терапия при гнойных заболеваниях мягких тканей // Хирургия. 2000. № 9. С. 67–70.
6. Федоров В.Д., Гостищев В.К. Современные представления о классификации перитонита в системах оценки тяжести состояния больных // Хирургия. 2000. № 4. С. 58–63.
7. Цыб А.Ф., Каплан М.А., Попучиев Ю.С. и др. Фотодинамическая терапия. М.: МИА, 2009. 192 с.
8. Шаповалова Н.В., Глухов А.А. Анестезиология и реаниматология. Комплексная программа детоксикационных мероприятий при терминальном перитоните с использованием озона и гидропрессивных технологий. Анестезиология и реаниматология. 1998. № 6. С. 56–58.
9. Dougherty T.J., Gomer C., Henderson B., Jori G., Kessel D. et al. Photodynamic therapy [Review] // J. Natl. Cancer Inst. 1998. Vol. 90. № 12. P. 889–905.
10. Henderson B.W., Dougherty T.J. How does photodynamic therapy work? // Photochem. Photobiol. 1992. Vol. 55. № 1. P. 45–57.
11. Muschter R. Photodynamic therapy: a new approach to prostate cancer // Curr. Urol. Rep. 2003. Vol. 4. № 22. P. 1–8.

Поступила в редакцию 30.01.2011 г.

Для контактов:

e-mail: geinic@yandex.ru