

**Arterial laser therapy in patients  
with discirculatory encephalopathy**

*Kochetkov A.V., Moskvina S.V., Kosminin A.G.*

One of the priority directions in modern rehabilitative medicine is prophylactics of cerebral stroke (CS). CS causes huge social, economic and medical costs because this disease has, from one side, high mortality rate and, from the other side, causes up to 80% of invalidisation despite of many modern rehabilitative techniques.

Currently in Russia recommendations developed by WHO Group for Stroke Problems and adapted to our country are actively implemented. These recommendations are indicated for the primary and secondary prophylactics and for treating and rehabilitation of patients with CS. Laser therapy techniques developed by the authors are actively used at all stages and have shown good results.

А. В. Гейниц, Н. Т. Гульмурадова, В. А. Дербенев, В. В. Петушков

**Комплексное применение фотодинамической и низкоинтенсивной лазерной терапии  
в сочетании с биологически активными покрытиями  
при лечении больных с карбункулами кожи**

Государственный научный центр лазерной медицины МЗ РФ

*Ключевые слова: некрэктомия, фотодинамическая терапия, низкоинтенсивное лазерное излучение, биологически активные покрытия.*

Нерешенность проблем лечения карбункулов кожи особенно у больных с сахарным диабетом, к сожалению, очевидна. Для этой категории пациентов характерно быстро прогрессирующее течение заболевания, а после иссечения гнойного очага замедленное заживление раны [3].

Основным методом лечения карбункулов кожи остается хирургический - иссечение патологического очага, который был предложен Оппелем, а Войно-Ясенецким усовершенствован и клинически сформулирован [3].

Лечение ран, формирующихся после иссечения карбункула, является трудной задачей, которая не разрешена до конца [3]. Как правило, в послеоперационном периоде раны ушивают наглухо, закрывают аутодермотрансплантатами, накладывают повязки с антисептическими растворами или водорастворимыми мазями, что затягивает процесс заживления раны [5].

В последние годы при лечении гнойных ран и трофических язв начали применять фотодинамическую терапию (ФДТ) и биологически активные раневые покрытия (БАП) [2, 4, 6, 7]. Однако в литературе мы не нашли сообщений о применении указанных методов в лечении ран, обусловленных иссечением карбункула кожи.

Целью исследования являлось изучение эффективности применения ФДТ и БАП в сочетании с ПИЛИ на процесс заживления ран, сформированных после иссечения карбункула кожи CO<sub>2</sub> лазерным излучением.

**Материалы и методы**

Работа основана на данных обследования 130 больных с карбункулами кожи различной локализации, в возрасте от 16-86 лет, из них женщины составили — 50 (38,4%), мужчины — 80 (61,6%) больных. Большинство из них были трудоспособного возраста (16-60), что свидетельствует о соци-

ально-экономической значимости проблемы. По локализации преобладали задняя поверхность шеи — 54 (41,5%); межлопаточная область — 35 (27%); передняя брюшная стенка — 22 (16,9%); нижняя конечность — 9 (7%); верхняя конечность — 4 (3%); ягодичная область — 4 (3%); другой локализации — 2 (1,5%). У 26 больных в анамнезе был сахарный диабет II типа.

В зависимости от метода лечения больные разделены на 3 группы: I группу (контрольную) составили 80 больных, которым проводили традиционное лечение (ПХО гнойного очага, с применением в последующем, растворов антисептиков или мазей);

Пациентам II группы (основной) — 32 больным, проводили иссечение карбункула CO<sub>2</sub> лазером. Вначале производили надрез кожи скальпелем двумя полуовальными линиями, окаймляющими карбункулезный инфильтрат, затем сфокусированным лазерным лучом осуществляли иссечение карбункула, при этом применяли импульсно — периодический режим излучения: мощностью — 20 Вт, длиной волны 10,6 нм, диаметром светового пятна — 0,5 мм, длительностью импульса — 0,05 с и длительностью пауз между импульсами — 0,05 с (режим медимпульса). Луч лазера направляли перпендикулярно линии разреза. Продукты «испарения» тканей удаляли с помощью дымоотсоса в систему общей вентиляции. Кровеносные и лимфатические сосуды до 1,0 мм коагулировали сразу, крупные же с целью гемостаза лигировали. Далее всю раневую поверхность обрабатывали расфокусированным лучом CO<sub>2</sub> лазера, в непрерывном режиме (мощностью — 20Вт, диаметр светового пятна — 1-2 мм). Операцию завершали удалением карбонизированного струпа с раневой поверхности перекисью водорода. В раннем послеоперационном периоде, с целью стимуляции регенерации в ране применяли ФДТ. В качестве экзогенного

фотостабилизатора (ФС) использовали «Фотодитазин» — глюкаминовою соль хлорина Е 6 с длиной волны поглощения 662 нм (производство фирмы «Вета-Гранд»), концентрация в растворе составила 0,1–0,2 мкг/мл, концентрация в пенетрате диоксида 25 мкг/мл. Салфетку с «Фотодитазином» выдерживали в ране 1,5–2 часа, далее проводили лазерное облучение аппаратом «Аткус-10», выпускаемым ЗАО «Полупроводниковые приборы» г. Санкт-Петербург. Плотность энергии составила в среднем 30–40 Дж/см<sup>2</sup>, экспозиция на рану от 30–400 с, количество сеансов от 1–3.

III (основную) группу составили 18 пациентов, которым иссечение карбункулов кожи осуществляли СО<sub>2</sub> лазером, с последующим лечением раны, наложением биологически активных покрытий в сочетании с облучением ее НИЛИ. Салфетки «Дальцекс — трипсина», смоченные 0,2% раствором хлоргексидина, после предварительного туалета раны, накладывали на раневую поверхность и местно проводили лазерное облучение аппаратом «Мустанг-017» (10,87–0,91 мкм), выходной мощностью от 0,05 до 1,0 Дж/см<sup>2</sup>, частотой — 1500 Гц и экспозицией от 68 до 128 с на двух противоположных сторонах раны. Количество сеансов составило от 2 до 5.

Контроль за эффективностью воздействия на раны ФДТ, БАП и сеансов НИЛИ осуществляли гистологическим и цитологическим, а также радиотермометрическими методами на 2, 5, 7 сутки после лечения.

### Результаты обсуждения

Основными критериями оценки результатов лечения больных карбункулами кожи служили частота послеоперационных осложнений, летальность, сроки полного очищения ран от гнойно-некротических масс и появление грануляций, продолжительность стационарного и общего лечения, функциональные и эстетические результаты. В табл. 1 представлены результаты лечения карбункулов кожи традиционными методами (контрольная группа) и с применением современных лазерных технологий (сравнительная группа).

Данные табл. 1 свидетельствуют о том, что традиционные методы хирургического лечения карбункулов кожи не всегда дают положительные результаты. Крестообразное рассечение и иссечение некротических тканей в пределах здоровых тканей в большинстве случаев способствуют улучшению общего состояния больных, снижают интенсивность болевого синдрома и интоксикации, ускоряют смену фазового течения раневого

процесса. Однако, в результате местного нарушения микроциркуляции в 14 (17,5%) наблюдениях наступил некроз кожных лоскутов, в результате чего потребовалось выполнение некрэктомии. Для приостановления прогрессирования гнойно-некротического процесса у 16 (20,0%) больных возникла необходимость в повторном хирургическом вмешательстве. В этой группе от острого мозгового инсульта и инфаркта миокарда умерло 2 пациента в возрасте 68 и 75 лет. Одна из них страдала сахарным диабетом второго типа, тяжелого течения.

Общая продолжительность лечения в этой группе больных составила в среднем  $29,5 \pm 1,4$  дней.

Применение лазерной хирургической технологии в основных группах, позволило в 10 раз снизить частоту развития некроза кожных лоскутов, практически избежать повторных хирургических вмешательств (2,0%) по поводу прогрессирования гнойно-некротического процесса и 1,6 раз сократить сроки лечения больных.

Процесс очищения ран от гнойно-некротических масс в контрольной группе больных, несмотря на адекватную хирургическую обработку гнойного очага, наступала лишь на  $10,7 \pm 0,7$  сутки, грануляции появлялись на  $11,6 \pm 1,0$  сутки, а краевая эпителизация начиналась на  $12,3 \pm 1,3$  сутки (табл. 2).

При использовании фотодинамической терапии, средние сроки очищения послеоперационной раны составили  $3,2 \pm 0,8$ ; появление грануляций  $3,6 \pm 0,6$ ; краевой эпителизации  $4,6 \pm 0,5$  дней ( $p < 0,05$ ).

В группе больных, где на фоне сеансов облучения НИЛИ в качестве биологически активного раневого покрытия применяли «Дальцекс-трипсин», результаты были близки к результатам при применении ФДТ ( $p > 0,05$ ), соответствующие сроки составили  $4,1 \pm 0,9$ ;  $4,8 \pm 0,7$  и  $5,2 \pm 0,7$  дней.

Сравнительная оценка результатов лечения, показала, что комплексное местное воздействие на рану ФДТ или БАП и сеансов облучения НИЛИ в 2,5–3 раза ускоряет очищение ран, появление грануляции и краевой эпителизации, чем при традиционном лечении, с применением антисептиков и мазей на гидрофильной основе.

После очищения ран и появления эпителизации, в дальнейшем лечении пациентов мы применяли методики, направленные на уменьшение размеров ран, накладывали вторичные швы или производили аутодермопластику.

Появление на 4–5 сутки сочной грануляционной ткани после применения ФДТ, БАП и сеан-

Таблица 1

Ближайшие результаты лечения больных карбункулами кожи

Группа больных	Количество больных	Осложнения		Количество умерших	Продолжительность лечения (сутки)
		Некроз кожи	Повторные операции		
Контрольная	80 (100%)	14 (17,5%)	16 (20,0%)	2 (2,5%)	$29,5 \pm 1,4$
Сравнительная	50 (100%)	1 (2,0%)	1 (2,0%)	-	$18,5 \pm 1,4$

сов облечения НИЛИ, позволили в 22 наблюдениях наложить вторичные швы, а 13 пациентам произвести аутодермопластику свободно расщепленным лоскутом по Тиршу — Фомину. Все это способствовало существенному сокращению сроков лечения. У остальных пациентов этой группы вторичное заживление ран наступило 1,4–1,8 раз быстрее, чем в контрольной группе больных (табл. 3).

Полученные результаты показали (табл. 3), что средние сроки стационарного и амбулаторного лечения в основной группе больных резко отличались от сроков лечения контрольной группы. Так, в группе, где использовали ФДТ, сроки лечения сократились на  $6,9 \pm 0,8$ ;  $4,4 \pm 1,5$  и  $11,3 \pm 1,2$  сут соответственно ( $p < 0,05$ ). В группе больных, где применяли «Дальцекс-трипсин» в сочетании с сеансом облечения НИЛИ, указанные сроки сократились на  $6,7 \pm 1,2$ ;  $3,5 \pm 1,3$  и  $10,2 \pm 1,3$  сут соответственно.

При наложении вторичных швов у 21 из 22 больных было отмечено формирование линейных, мягких и подвижных рубцов, а после аутодермопластики у 12 из 13 пациентов цвет и подвижность пересаженного лоскута не отличался от здоровой кожи.

В качестве примера эффективности применения ФДТ приводим следующее клиническое наблюдение.

#### КЛИНИЧЕСКОЕ НАБЛЮДЕНИЕ

Больная Ф.В., 56 лет поступила в I хирургическое отделение ГКБ №51 с Дз: Карбункулы задней поверхности шеи и затылочной области 27.01.04. При поступлении ее беспокоили боли и покраснение в затылочной области, повышение температуры тела до  $38,4^{\circ}\text{C}$ , общая слабость. Болеет остро в течение 6 суток.

Больная обследована:

#### 1. Общий анализ крови при поступлении

WBC	LYM	GRA	LY	MI	RBC	HCT	СОЭ
10,4 г/л	2,65 г/л	7,3 г/л	25,4%	4,2%	144 г/л	13,6%	30 мм/4

#### 2. Общий анализ мочи

Реакция	Уд. вес	белок	сахар	лейкоц	Эритро	Слизь
Щел	1010	следы	отр	2-4в п/з	Отр	следы

#### 3. Биохимия крови

Белок	Билирубин	АЛАТ	АСАТ	Мочевина	Глюкоза
62 г/л	5,5 мкмоль/л	50,2	52,4	2,3	4,7 ммоль/л

В экстренном порядке произведено иссечение карбункулов  $\text{CO}_2$  лазером. Учитывая локализацию ран, небольшие размеры было решено проводить в послеоперационном периоде 2 сеанса ФДТ.

В послеоперационном периоде больной проводили антибактериальную и общеукрепляющую терапию. Через 6 суток после операции, на фоне очищения ран от некротических масс и появлении краевой эпителизации, произведена аутодермопластика свободно расщепленным лоскутом по Тиршу-Фомину (рис. 2).

На 8, 10 сутки швы удалены. Приживление кожных лоскутов — 90%. Пациентка осмотрена через месяц. Рубцы не видны, наблюдается рост волос в местах локализации карбункулов (рис. 3).

#### Выводы

1. Радикальное иссечение карбункула кожи  $\text{CO}_2$  лазерным излучением по сравнению с традиционными методами, повышает качество хирургической обработки гнойно-некротического очага, устраняет источник интоксикации, снижает до минимума частоту развития некрозов кожных лоскутов и повторных операций, расширяет по-

В зависимости от метода лечения средние сроки очищения ран, появление грануляции и краевой эпителизации

Таблица 2

Метод лечения	Количество больных	Средние сроки (сутки)		
		Очищение	Грануляция	Краевая эпителизация
Традиционное Лечение (контроль)	80	$10,7 \pm 0,7$	$11,6 \pm 1,1$	$12,3 \pm 1,3$
$\text{CO}_2$ лазер + ФДТ	32	$3,2 \pm 0,8$ $p < 0,01$	$3,6 \pm 0,6$ $p < 0,01$	$4,6 \pm 0,5$ $p < 0,01$
$\text{CO}_2$ лазер + «Дальцекс-трипсин» + НИЛИ	18	$4,1 \pm 0,9$ $p < 0,01$	$4,8 \pm 0,7$ $p < 0,01$	$5,2 \pm 0,7$ $p < 0,01$

Примечание: p — по отношению к контрольной группе.

Средние сроки стационарного и амбулаторного лечения в зависимости от метода лечения

Таблица 3

Группа больных	Метод лечения	Количество больных	Средняя продолжительность лечения (сут)		Сроки заживления ран (сутки)
			стационарное	амбулаторное	
I	Традиционное лечение (контроль)	80	$13,9 \pm 0,8$	$15,5 \pm 1,2$	$29,4 \pm 1,1$
II	$\text{CO}_2$ лазер + ФДТ	32	$7,0 \pm 0,9$ $p < 0,05$	$11,1 \pm 0,8$ $p < 0,05$	$18,1 \pm 0,9$ $p < 0,05$
III	$\text{CO}_2$ лазер + «Дальцекс-трипсин» + НИЛИ	18	$7,2 \pm 1,5$ $p < 0,05$	$12,0 \pm 1,4$ $p < 0,05$	$19,2 \pm 1,5$ $p < 0,05$

Примечание: p — по отношению к традиционному методу лечения.

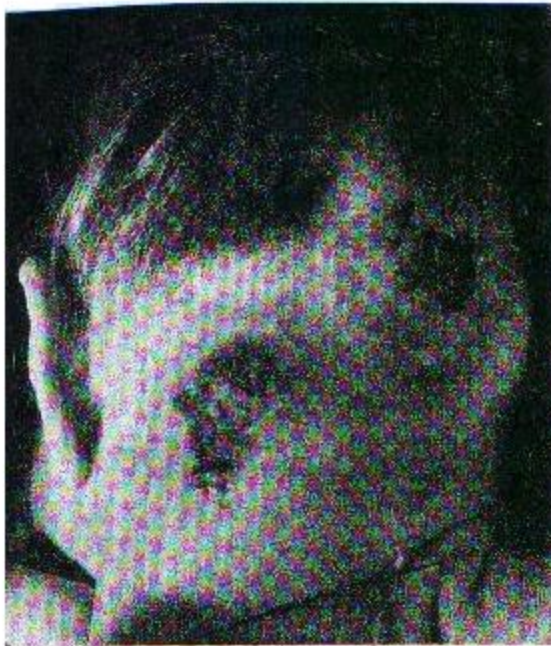

Рис. 1. Карбункулы задней поверхности шеи и затылочной области.

казания к наложению первичных швов и ранней аутодермопластике, в 1,6 раза сокращает продолжительность лечения.

2. Фото динамическая терапия является патогенетически обоснованным и наиболее эффективным методом лечения ран, формирующихся после радикального иссечения карбункула  $\text{CO}_2$  лазером, обеспечивающим более чем в 3 раза ускорение первой фазы раневого процесса, нормализацию микроциркуляторных нарушений и тканевого кровотока, стимуляцию репаративной регенерации и сокращение сроков полного заживления ран.

3. Применение «Дальтекс-трипсина» в сочетании с хлоргексидином и сеансами облучения НИЛИ, сокращают сроки очищения ран от некротических масс и появления грануляций в 2,5 раза, ослабляет микроциркуляторные расстройства, способствует ускорению репаративных процессов и заживления ран в 1,5 раза по сравнению с традиционными методами лечения.

#### Литература

1. Гостищев В. К., Власов Л. Г., Толстых П. И. и др. Клиническое применение иммобилизованных ферментов в хирургии. Состояние и перспективы (Обзор литературы). Хирургия. 1985; 9: 129–132.
2. Дуванский В. А. Фотодинамическая терапия в комплексном лечении больных с острыми гнойными заболеваниями мягких тканей. Лазерная медицина. 2003; 7 (3–4): 41–43.
3. Петушков В. В. Сравнительная оценка хирургических методов лечения карбункулов кожи. Автореф. дисс. к.м.н. М. 1984; 144.
4. Странадко Е. Ф., Коробов У. М., Толстых М. П. Фотодинамическая терапия при гнойных заболеваниях мягких тканей. Хирургия. 2000; 9: 67–70.
5. Толстых П. И., Иванян А. Н., Гейниц А. В. и др. Маленькие секреты использования лазерного излучения для профилактики и лечения гнойных ран. М. 1999; 57.

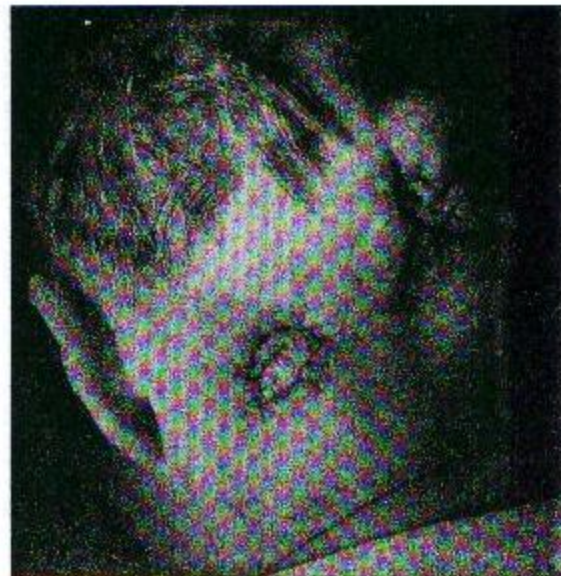

Рис. 2. Фото после аутодермопластики

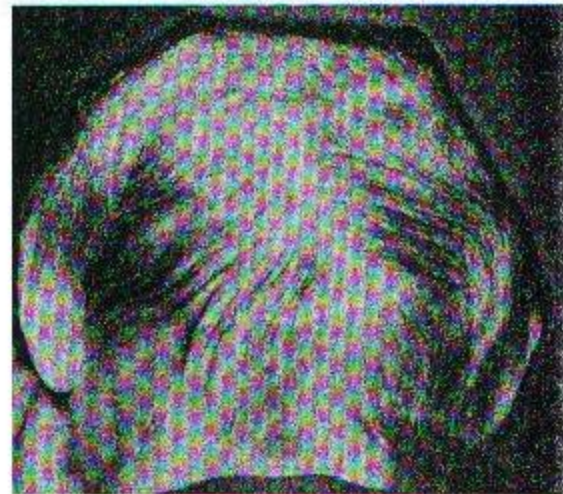


Рис. 3. Фото через месяц после операции

6. Brouwer P. A., Van der Verlen F. W. et al. Lasers Med. 2000; 15: 31–34.
7. Ma L. W., Moon J., Peng Q. Int. J. Cancer. 1992; 52: 120–123.

#### Complex application of photodynamic therapy, low-level laser therapy in combination with biologically active dressings for treating patients with skin carbuncles

A.V. Geinitz, N. Gulmuradova,  
V.A. Derbenejev, V.V. Petushkov

The problem of treating skin carbuncles especially in patients with diabetes mellitus is quite evident. The disease in these patients has a progressive course and after the lesion incision the wound heals slowly. The main approach used for treating carbuncles is the incision of the pathologic focus which was developed by Oppel and improved by Voino-Yasenetsky long time ago. The group of authors put the aim for the present study: to find out the effectiveness of the combined application of photodynamic therapy, biologically active dressings and low-level laser light at the wound healing process after the carbuncle was incised with  $\text{CO}_2$  laser scalpel. The technique developed by the authors turned to be effective and promising for the discussed pathology.